CARCINOMA DEL CORTICOSURRENE ASSOCIATO A SINDROME DI LYNCH: IDENTIFICAZIONE DI UNA NUOVA MUTAZIONE DEL GENE MSH2

Ylenia Alessi[1], Maria Antonia Violi[1], Giuseppe Pettineo[2], Claudia Spagnolo[2], Aurelio Minuti[1], Silvana Briuglia[3], Giuseppe Navarra[4,5], Nicola Silvestris[2,5], Francesco Ferraù[1,5], Salvatore Cannavò[1,5]

1. UOC Endocrinologia, AOU "Gaetano Martino", Messina; 2. UOC Oncologia, AOU "Gaetano Martino", Messina; 3. UOC Genetica Medica, AOU "Gaetano Martino", Messina; 4. UOC Chirurgia Generale ad indirizzo oncologico, AOU "Gaetano Martino", Messina; 5. Dipartimento di patologia umana dell'adulto e dell'età evolutive "Gaetano Barresi", Messina

BACKGROUND

Il carcinoma del corticosurrene (CCS) è un raro tumore maligno, a prognosi infausta. La maggior parte dei CCS sono sporadici, sebbene raramente si possano diagnosticare nell'ambito di sindromi ereditarie come quella di Lynch (3%). La *sindrome di Lynch* **è una patologia ereditaria, con trasmissione autosomica dominante, causata da varianti germinali in uno dei geni coinvolti nei processi di riparazione del DNA** *-mismatch repair genes-* **(*MLH1, MSH2, MSH6, PMS2 ed EPCAM),* predisponenti lo sviluppo di neoplasie maligne multiple (neoplasie del colon-retto, dell'endometrio, dell'ovaio, dello stomaco, dell'intestino tenue, delle vie urinarie, delle vie biliari, del SNC -glioblastoma-, della cute -adenomi sebacei/carcinomi sebacei/cheratoacantomi-, del pancreas, della prostata, della mammella, sarcomi, carcinoma del corticosurrene). Il rischio e l'età di insorgenza delle neoplasie dipendono dal gene coinvolto.**

PRESENTAZIONE DEL CASO

Una donna di 57 anni con una storia di *carcinoma endometriale*, **nel *2012* viene sottoposta a simultanea exeresi chirurgica di** *carcinoma del colon-retto* **e *di CCS*, intraprendendo successivamente terapia adiuvante con** *mitotane*. **Nel *2016* la paziente si sottopone a nefrectomia parziale sinistra per *recidiva di CCS*, e nel 2017 le viene diagnosticata una** *leucemia linfatica cronica* **(LLC). Nel 2020, in seguito ad evidenza di secondarismi in sede epatica e pararenale sinistra, oltre ad incremento dimensionale di noduli polmonari già documentati ai controlli strumentali precedenti, pratica, in associazione alla terapia con mitotane, *4 cicli* di chemioterapia secondo schema *EDP* (etoposide + doxorubicina + platino) e *5 cicli* di *gemcitabina/capecitabina*, senza alcun beneficio. Nel sospetto di una sindrome di Lynch, viene effettuata l'indagine genetica che conferma la presenza di una mutazione germinale *c.679A>T* del *gene MSH2 (Fig. 1)*, mai descritta prima. Nel corso del follow-up strumentale, nel maggio 2021, viene rilevato incremento dimensionale di tutte le lesioni sopra descritte, ed evidenza di lesione espansiva pancreatica (2.5 cm), altamente sospetta per** *adenocarcinoma del pancreas*. **La paziente è attualmente in terapia con temozolomide.**

Analisi NGS con piattaforma PGM ION TORRENT
Pannello di 25 geni: APC, ATM, BARD1, BMPR1A, BRIP1, CDH1, CDK4, CDKN2A, CHEK2, EPCAM, MLH1, MRE11A, MSH2, MSH6, MUTYH, NBN, PALB2, PMS2, PTEN, RAD50, RAD51C, RAD51D, SMAD4, STK11, TP53.

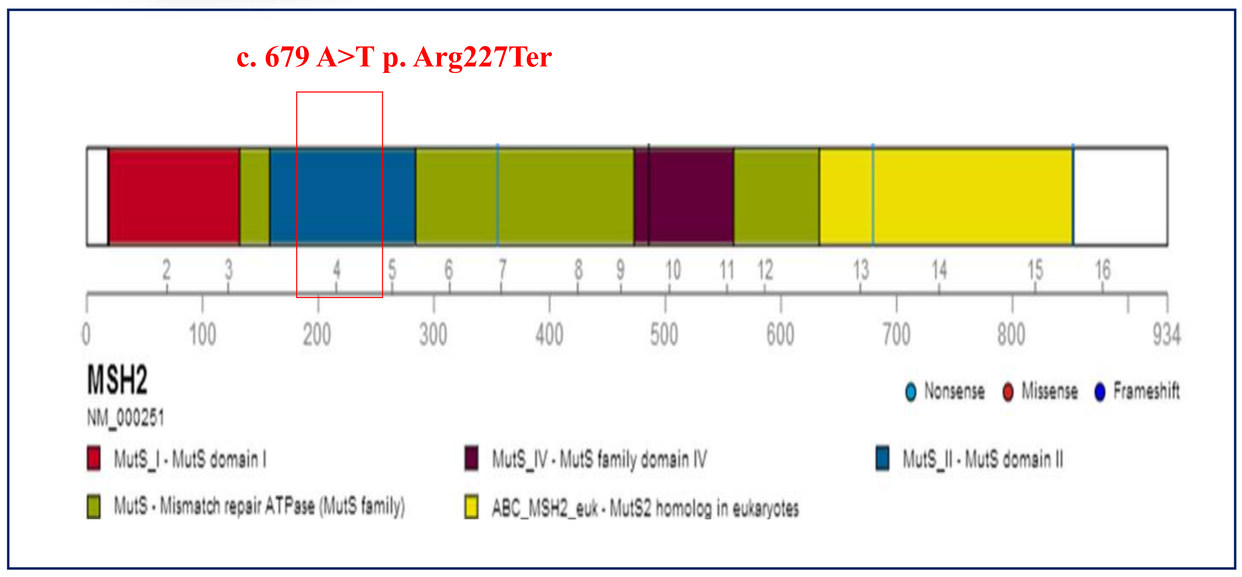

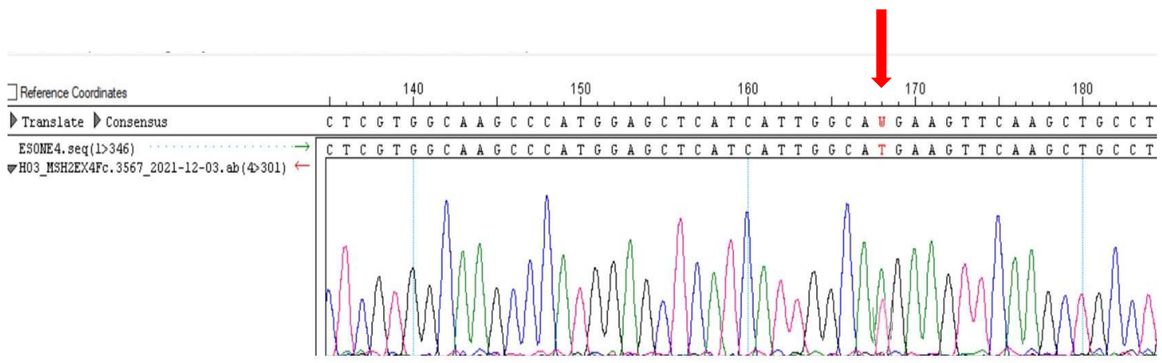

Mutazione patogenetica di classe V del gene MSH2

Fig.1 Variante esone 4 del gene MSH2, posizione 679 (sostituzione di adenina con timina), che genera la formazione di un codone di STOP prematuro in posizione 227.

CONCLUSIONI

Questo è un caso di *sindrome di Lynch* conseguente ad una *nuova variante germinale* **in eterozigosi *c.679A>T del gene MSH2*. La paziente, oltre ai carcinomi del colon-retto e dell'endometrio, presentava CCS, raramente diagnosticato in questo contesto, ed una LLC, non tradizionalmente associata alla sindrome.**