TUMORI SURRENALICI E OVARICI ANDROGENO-SECERNENTI IN MENOPAUSA: PER COLPA DI CHI?

Ilaria Bonaventura, Marianna Minnetti, Valentina Sada, Davide Ferrari, Riccardo Pofi, Andrea Lenzi, Daniele Gianfrilli, Andrea M. Isidori

Dipartimento di Medicina Sperimentale, "Sapienza" Università di Roma, Italia

INTRODUZIONE

Circa il 10% delle donne presenta iperandrogenismo, ma la sua insorgenza in menopausa è estremamente rara e necessita sempre l'esclusione di una neoplasia surrenalica o ovarica.

CASO CLINICO

Una donna di 65 anni giungeva alla nostra attenzione per comparsa di irsutismo e alopecia da circa due anni. Portava in visione una TC addome-pelvi che mostrava a livello del surrene sinistro una formazione di 2 cm (45 HU), confermata mediante risonanza magnetica, con assenza di abbattimento del segnale nelle sequenze in opposizione di fase. Inoltre, in sede pelvica paramediana destra, si segnalava formazione dotata di progressivo enhancement, di 3 cm, di non univoca interpretazione. Si richiedevano dosaggi ormonali che rilevavano aumentati livelli di Testosterone (Te tot) 5.97 nmol/l (0.30-1.97), DHEAS 207.7 µg/dl (29.7-182.2), Delta 4-Androstenedione 348 ng/dl (114-283), Estradiolo 40 pg/ml (10-28) e valori di LH inappropriatamente normali per età. Effettuava dunque PET con 18F-FDG che evidenziava a livello del surrene sinistro una captazione con SUVmax 6.5 e in sede annessiale destra disomogeneità distributiva del tracciante (SUVmax 4.1). La paziente veniva sottoposta in prima istanza ad intervento di surrenectomia, con normalizzazione dei livelli degli androgeni surrenalici ma persistenza di elevati livelli di Testosterone nel post-intervento (Te tot 8.69 nmol/l). Eseguiva, pertanto, intervento di annessiectomia bilaterale, con successiva normalizzazione dei livelli di Testosterone (Te tot 1.19 nmol/l). L'esame istologico deponeva per adenoma della corticale del surrene sinistro e tumore a cellule steroidee dell'ovaio destro.

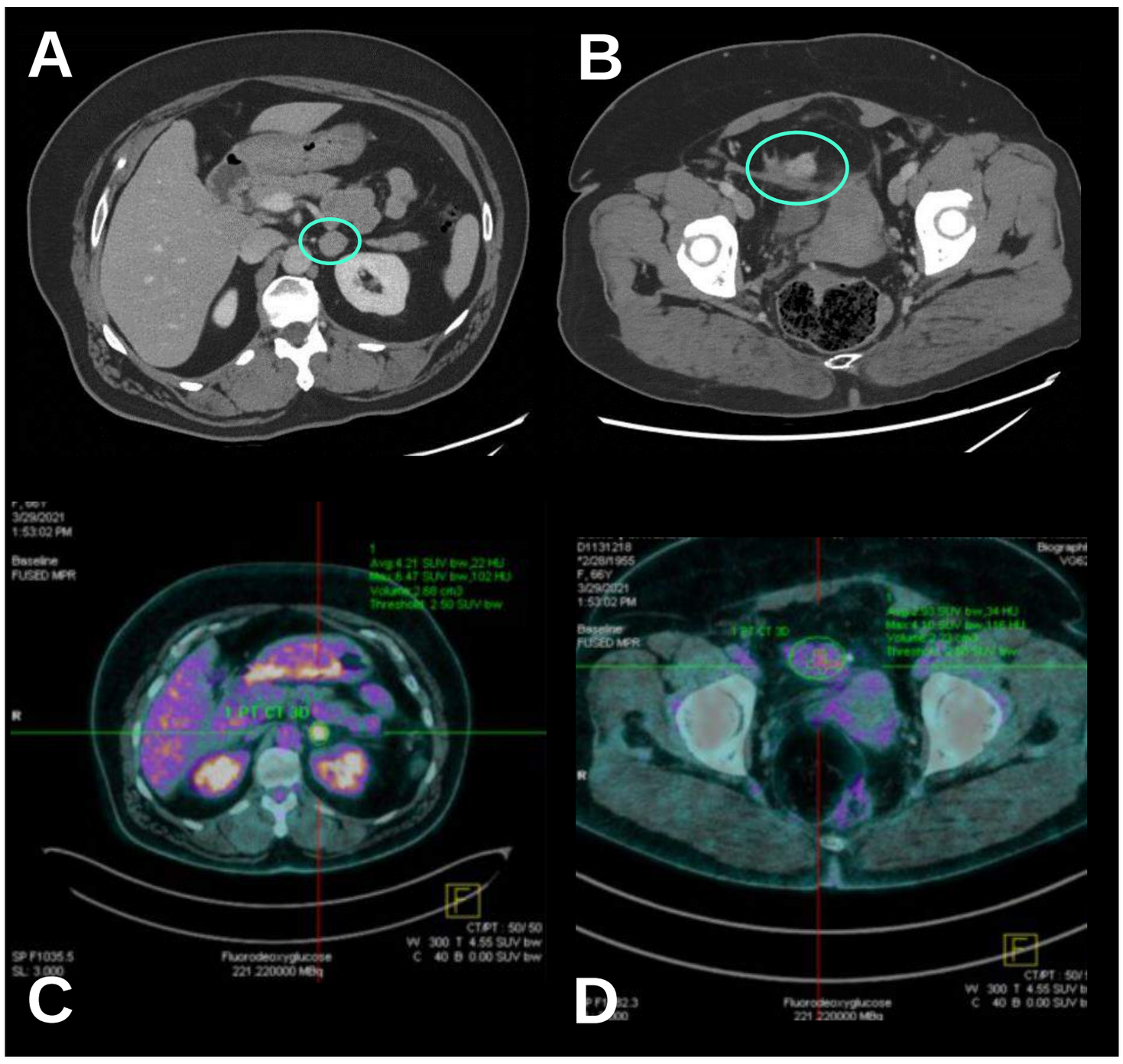

Fig. 1 - TC addome-pelvi che mostra lesione surrenalica sinistra (**A**) e lesione ovarica destra (**B**); PET con 18F-FDG che mostra a livello del surrene sinistro captazione SUVmax 6.5 (**C**) e in sede annessiale destra SUVmax 4.1 (**D**).

Fig. 2 Andamento degli androgeni pre- e post-intervento.

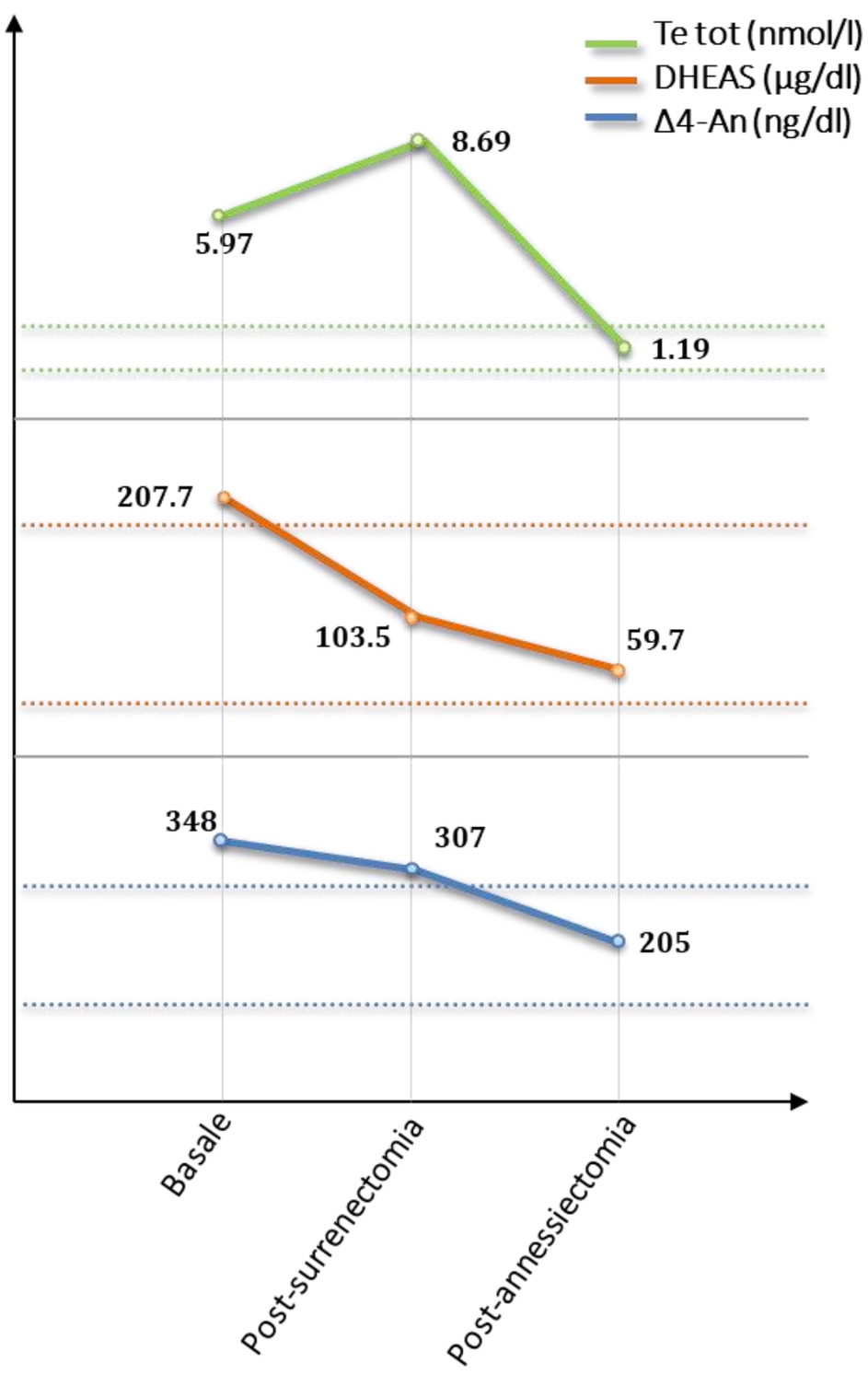

CONCLUSIONI

La coesistenza di una lesione surrenalica e ovarica androgeno-secernente, seppur rara, è un'eventualità possibile e costituisce una sfida per l'endocrinologo nella diagnosi differenziale dell'iperandrogenismo.

BIBLIOGRAFIA

1.Dolinko AV and Ginsburg ES. Hyperandrogenism in menopause: a case report and literature review. Fertil Res and Pract, 2015.
2.Kostakis EK et al. Androgens in Menopausal Women: Not Only Polycystic Ovary Syndrome. Front Horm Res, 2019.
3.Markopoulos MC et al. Hyperandrogenism after menopause. European Journal of Endocrinology, 2015.
4.Pinto AM et al. Ovarian steroid cell tumour inducing virilisation in a postmenopausal woman. BMJ Case Rep, 2022.